VII EPCC
Encontro Internacional de Produção Científica
25 a 28 de Outubro de 2011
ISBN 978-85-8084-055-1

UTILIZAÇÃO DE PERICÁDIO BOVINO NA HERNIORRAFIA PERINEAL EM CÃES – RELATO DE DOIS CASOS

Clarisse Guillem Cardoso[1], Danilo Roberto Custódio Marques[2], Thiago Hatore Marques da Silva[3], Claudia Russo[4], Ewaldo de Mattos Junior[5]

RESUMO: O presente trabalho tem o objetivo de relatar dois casos de pacientes da espécie canina, atendidos no Hospital Veterinário – CESUMAR, portadores de hérnia perineal. Ambos apresentavam como principais sinais clínicos, aumento de volume em região perineal e disquesia, machos, não castrados. O cão 1, com 8 anos de idade, SRD, tinha como conteúdo herniário uma neoformação de aproximadamente 5 cm x 5 cm (diagnosticado histologicamente como lipoma). O cão 2, um teckel macho de 13 anos, tinha a bexiga como conteúdo herniário. Devido ao tamanho acentuado da hérnia, e dificuldade de aproximação da musculatura do diafragma pélvico, em ambos os animais foi utilizado pericárdio bovino para realização da herniorrafia perineal. Os dois animais também passaram pelo procedimento de orquiectomia para diminuição do risco de recidivas. A utilização do pericárdio bovino fornece segurança à sutura, e reduz a tensão local, diminuindo os riscos de recidiva.

PALAVRAS-CHAVE: Hérnia perineal, pericárdio bovino, herniorrafia, cães

1 INTRODUÇÃO

As hérnias perineais caracterizam-se pela ruptura de um ou mais músculos da cavidade pélvica (FERREIRA e DELGADO, 2003; COSTA NETO, ET AL., 2006; RIBEIRO, 2010), devido a alterações do diafragma pélvico, ocasionado um deslocamento de estruturas anatômicas em direção caudal, evidenciado por um intumescimento da região do períneo (FOSSUM, 2001).

Uma variável epidemiológica que assume especial importância é o sexo do paciente. Aproximadamente 97% dos casos ocorrem no cão macho e, destes, 95% machos inteiros (MANN et al., 1995; MENEZES et al.,2007).

Essa condição pode se apresentar uni ou bilateralmente (COSTA NETO, ET AL., 2006) embora Bellenger e Canfield (1998) tenham afirmado que, no caso da hérnia ser unilateral, o lado contralateral geralmente evidencia fragilidade.

A patogenia está associada a vários fatores como a predisposição genética, devido à fraqueza dos músculos que compõem o diafragma pélvico, em especial do músculo elevador do ânus e dos músculos coccígeos, sendo que Boston Terrier, Boxer, Collie, Welsh Terrier, Pequinês, Dachshunds e Pastor Alemão são as raças mais predispostas (FERREIRA; DELGADO, 2003). Outros fatores são alterações hormonais, patologias

[1] Médica Veterinária Residente HV CESUMAR, Maringá. clarisse_gc@hotmail.com
[2] Médico Veterinário Residente HV CESUMAR, Maringá. thiagohatorevet@hotmail.com
[3] Médico Veterinário Residente HV CESUMAR, Maringá. danilovetmarques@hotmail.com
[4]Médica Veterinária Doutora Professora do curso de Medicina Veterinária CESUMAR, Maringá.
[5] Médico Veterinário Mestre Professor do curso de Medicina Veterinária CESUMAR, Maringá.

prostáticas, patologias intestinais, lesões nervosas (MUÑOZ, 2009; FERREIRA; DELGADO, 2003).

O quadro clínico é muito variável, estando a sua severidade relacionada com o grau de herniação (BORJRAB e TOOMEY, 1981). Os sinais clínicos mais comuns, sendo observados em cerca de 90% a 95% dos cães afetados (MANN, 1993), são: tenesmo, disquesia, inchaço em posição ventrolateral relativamente ao ânus, por vezes redutível, e obstipação crônica (FERREIRA; DELGADO, 2003).

Diagnóstico é realizado pela palpação perineal e retal, exames complementares como o exame radiográfico simples ou contrastado e a ultrassonografia (FERREIRA; DELGADO, 2003).

Os objetivos do tratamento médico são: aliviar e prevenir tanto a obstipação como a disúria, evitar o estrangulamento visceral e corrigir os fatores desencadeadores desta patologia. A defecação deve ser regularizada recorrendo a estimulantes do peristaltismo intestinal (cisaprida, laxantes por contato ou laxantes expansores do volume fecal), emolientes fecais como a lactulose ou a parafina, implementação de uma dieta com um elevado teor em fibra, enemas periódicos parafinados ou não, ou ainda recorrendo à evacuação manual do reto (BELLENGER e CANFIELD, 1993). A bexiga pode ser descomprimida através do seu cateterismo ou de cistocentese. O uso prolongado destes tratamentos está contra-indicado, podendo levar ao encarceramento e posterior estrangulamento de vísceras, pondo em risco a vida do animal. Assim, a herniorrafia deve ser sempre recomendada, exceto quando o animal apresenta um risco anestésico elevado (FERREIRA; DELGADO, 2003).

É aconselhável a orquiectomia dos machos, por reduzir os casos de insucesso, ao diminuir a testosterona circulante e o volume da próstata. Os cães inteiros apresentam uma taxa de recorrência 2,7 vezes superior à dos cães orquiectomizados (FERREIRA; DELGADO, 2003).

Quando o anel herniário tem uma dimensão que torna impossível a aproximação dos tecidos sem criar uma tensão excessiva, pode utilizar-se um implante protético. Os materiais mais utilizados são as redes monofilamento de polipropileno ou polietileno. Estes materiais são bem tolerados em feridas, são extensíveis e não são reabsorvidos. A rede deve estender-se 1,5 a 3 cm para além das margens do defeito e é ancorada a estruturas resistentes com pontos isolados de fio monofilamento não reabsorvível. O tecido de granulação e a rede de capilares invadem a rede, formando uma camada de tecido conjuntivo em 4 a 6 semanas. As desvantagens incluem a possibilidade de rejeição do material e irritação dos tecidos subjacentes. Existem relatos de utilização de colagéneo de suíno para encerramento da hérnia perineal (FERREIRA; DELGADO, 2003; RIBEIRO, 2010). Além disso, outras membranas biológicas como cartilagem auricular e pericárdio bovino, tem sido utilizados com sucesso (RUSSO et al., 2007; TOLL et al.002).

Objetivo desse trabalho é descrever dois casos de herniorrafia perineal com utilização do pericárdio bovino em cães.

2 RELATO DE CASO

Foram atendidos no Hospital Veterinário CESUMAR dois cães diagnosticados com hérnia perineal. O animal número 1, com oito anos de idade, sem raça definida, apresentava como principal sinal clínico o aumento de volume na região perineal. Após uma semana do início do quadro, animal passou a apresentar disquesia. Ao hemograma e bioquímicos avaliando função renal e hepática, não foram constatadas alterações significativas.

Avaliando a radiografia simples, houve suspeita da presença de alças intestinais na região perineal. Durante o procedimento, constatou-se uma formação lobulada, com pontos enegrecidos de aproximadamente 5 cm x 5 cm. O material foi submetido a exame histopatológico, demonstrando se tratar de um lipoma. Foi realizada herniorrafia perineal bilateral, utilizando como membrana biológica, o pericárdio bovino para auxiliar no reparo.

O animal número 2, de 13 anos de idade, da raça teckel, apresentava, assim como animal número 1, aumento de volume na região perineal há três meses e disquesia como principais sinais clínicos. Na radiografia simples, observou-se a vesícula urinária na região perineal. Após sondagem da bexiga com sonda uretral, o volume perineal diminuiu consideravelmente. No hemograma, constatou-se anemia regenerativa considerável (Eritrócitos 2,9 milhões/mm³; Hemoglobina 8,3 g/dL e Hematócrito 25%). Já os exames bioquímicos indicaram 2,1 mg/dL de Creatinina e 104 mg/dL de Uréia.

Durante o procedimento cirúrgico, foi realizada transfusão de sangue devido à anemia, e a bexiga foi recolocada em sua posição anatômica. O animal permaneceu hospitalizado durante três dias, e os níveis de uréia e creatinina retornaram aos parâmetros normais (10,0 - 60,0 mg/dL e 0,5 - 1,6 mg/dL respectivamente). Animal permaneceu sondado durante a cirurgia, com intuito de esvaziamento da mesma e para avaliação do debito urinário, e por isso não foi visualizado conteúdo na hérnia.

Neste animal, também houve a necessidade de utilização do pericárdio bovino para correção da hérnia, devido ao tamanho do defeito na região do diafragma pélvico.

Ambos os animais foram submetidos à orquiectomia no procedimento cirúrgico com técnica convencional, para diminuir as chances de recidivas.

3 RESULTADOS E DISCUSSÃO

Os casos relatados apresentavam hérnia perineal bilateral, o que contradiz Ribeiro (2010), já que este afirma que as hérnias perineais são geralmente unilaterais (75%). Porém, concorda com o mesmo autor na afirmação que a doença apresenta uma faixa etária de risco elevado entre os 6 e os 14 anos, com uma incidência máxima entre os 7 e os 9 anos de idade.

Ambos os animais eram não castrados, e de acordo com Menezes e colaboradores (2007), 95% dos animais acometidos são machos inteiros, e a explicação deve-se, às frágeis inserções do músculo elevador do ânus no macho e à pressão traumatizante que a próstata, quando hipertrofiada, exerce contra os músculos do diafragma pélvico.

Sobre a pré-disposição genética, os dachshunds (teckel) são mais susceptíveis a doença, de acordo com Ferreira e Delgado (2003).

Os sinais clínicos encontrados nos casos relatados também foram compatíveis com a literatura (disquesia e aumento de volume na região perianal) (RIBEIRO, 2010).

Ferreira e Delgado (2003) afirmam que herniorrafia bilateral é possível, mas quer o tenesmo, quer a dor no período pós-operatório são superiores relativamente à herniorrafia unilateral, bem como a taxa de recorrência. Por estes motivos, muitos cirurgiões preferem esperar quatro a seis semanas antes de proceder à segunda herniorrafia. Porém, em ambos os casos foi realizada herniorrafia perineal bilateral no mesmo procedimento cirúrgico, sem ocorrência de recidivas sendo que os animais permaneceram internados 48 horas para controle de dor através de fármacos analgésicos injetáveis.

Com a utilização de pericárdio bovino, foram obtidos bons resultados com os animais relatados neste trabalho, sem recidivas até o momento em que foram acompanhados no pós-operatório. De acordo com Oliveira (2009), as membranas biológicas consistem em implantes de natureza orgânica, livre e inerte, e têm como

principal característica serem constituídas quase que exclusivamente por colágeno, por isso apresentam baixa celularidade e toxicidade. Tais biomateriais conservados por longos períodos apresentam diversas vantagens, pois servem de ponte para que o tecido natural seja restituído; são resistentes a infecções e têm a possibilidade de serem moldados de acordo com o local de aplicação. Além disso, segundo Russo (2007) e Stoll (2002) a utilização de membranas biológicas como cartilagem auricular bovina, pericárdio bovino ou suíno e submucosa intestinal suína, reduzem significativamente as taxas de recidiva.

Figura 1: Conteúdo da hérnia do animal número 1 (lipoma)

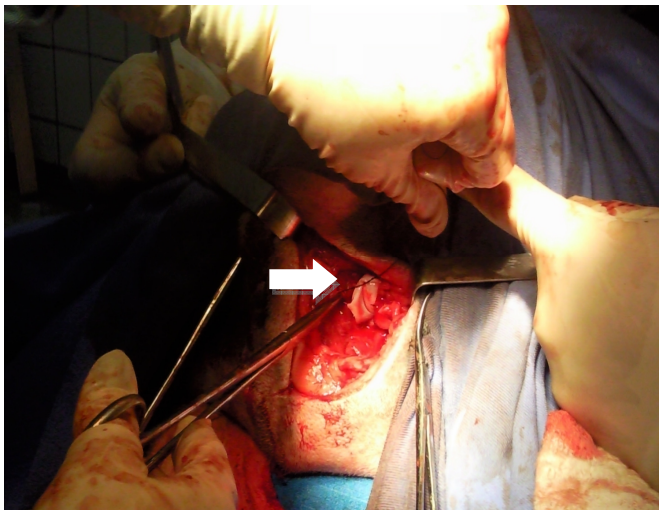

Figura 2: Utilização do pericárdio bovino na herniorrafia perineal (ponta seta)

REFERENCIAS

COSTA NETO, ET AL. Tratamento cirúrgico para correção de hérnia perineal em cão com saculação retal coexistente. **Rev. Bras. Saúde Prod. An**., v.7, n.1, p. 07-19, 2006.

FERREIRA, F; DELGADO, E. Hérnias perineais nos pequenos animais. **Revista Portuguesa de Ciências Veterinárias** , v.545, p.3-9, 2003.

FOSSUM, T.W.Cirurgia do sistema digestório. In:_____. **Cirurgia de pequenos animais**. São Paulo: Roca, 2001.Cap.16, p.374-394.

MANN, F.A., *et al*. Androgen receptors in the pelvic diaphragm muscles of dogs with and without perineal hernia. **Am. J. Vet. Res**., 56, 134-139, 1995.
FERREIRA, F.; DELGADO, E. Hérnias perineais nos pequenos animais. **Revista Portuguesa de Ciências Veterinárias**. An., v.98, n.545, p. 3-9, 2003.

BELLENGER, C.R., CANFIELD, R.B. Perineal hernia. In: **Textbook of Small Animal Surgery**. Editor: D.H. Slater. W.B. Saunders Company, Filadélfia, p. 442-448, 1993.

MENESES, L.B. et al.. Hérnia perineal associada à colagenopatia em uma cadela. **Acta Scientiae Veterinariae**, v. 35, p. 377-379, 2007.

MORTARI, A.C.; RAHAL, S.C. Hérnia perineal em cães. **Ciência rural**, 35, 1220-1228, 2005.
MUÑOZ, M.O. et al. Hérnia perineal. Cordoba: Universidad de Cordoba. Disponível na internet: (http:/www.uco.es/organiza/departamentos/anatomia-y-anat.patologica/pesques/) (consultado em 20 de julho de 2011).

OLIVEIRA, L. L., et al. Métodos de preservação de membranas biológicas para uso cirúrgico. JBCA – **Jornal Brasileiro de Ciência Animal**. ed. 2 v. 3, p. 175-188, 2009.

RIBEIRO, J. C. S. Hérnia perineal em cães: Avaliação e resolução cirúrgica – artigo de revisão. **Revista Lusófona de Ciência e Medicina Veterinária**, n.3, p. 26-35, 2010.

RUSSO, C; SANTOS, J.G. et al. Herniorrafia Perineal: Análise de Três Técnicas Cirúrgicas. In: XVIII Congresso Brasileiro da Anclivepa, 2007, Florianópolis. **Anais do XVIII Congresso Brasileiro da Anclivepa, 2007.**

STOLL, M. R.; COOK, J. L.; POPE, E. R.; et al. The use of Porcine Small Intestinal submucosa as Biomaterial for Perineal Herniorrhaphy in the dog. **Vet Surg,** v. 31, n. 4, p. 379-390, ago. 2002.